Tesi di dottorato in Patologia Osteo-Oncologica, di Gianluca Marineo,
discussa presso l'Università Campus Bio-Medico di Roma in data 29/07/2016.
La disseminazione e la riproduzione di questo documento sono consentite per scopi di didattica e ricerca,
a condizione che ne venga citata la fonte.

Università Campus Bio-Medico di Roma

Corso di dottorato di ricerca in

Patologia Osteo-Oncologica

XXVIII ciclo anno 2013

Trattamento chirurgico del Tumore a cellule giganti dell'osso: controllo della recidiva locale e della risposta funzionale

Gianluca Marineo

Coordinatore
Prof. Giuseppe Tonini

Tutore
Dott. Alberto Di Martino

29 Luglio 2016

Tesi di dottorato in Patologia Osteo-Oncologica, di Gianluca Marineo,
discussa presso l'Università Campus Bio-Medico di Roma in data 29/07/2016.
La disseminazione e la riproduzione di questo documento sono consentite per scopi di didattica e ricerca,
a condizione che ne venga citata la fonte.

Indice

Capitolo 1 : **3**
Il Tumore a Cellule Giganti **3**
- **Epidemiologia** 4
- **Localizzazione** 4
- **Istologia** 5
- **Esami Strumentali** 8
- **Classificazione** 9
- **Sintomatologia e Storia naturale** 11
- **Diagnosi** 11
- **Diagnosi differenziale** 12
- **Prognosi** 13

Capitolo 2: **15**
Trattamento chirurgico del Tumore a Cellule Giganti delle estremità **15**
- **Curettage** 15
- **Resezione** 19

Capitolo 3 ..... **21**
Studio Clinico **21**
- **Materiali e Metodi** 21
- **Risultati** 25
- **Discussione** 29

Bibliografia **33**
Ringraziamenti **40**

Tesi di dottorato in Patologia Osteo-Oncologica, di Gianluca Marineo,
discussa presso l'Università Campus Bio-Medico di Roma in data 29/07/2016.
La disseminazione e la riproduzione di questo documento sono consentite per scopi di didattica e ricerca,
a condizione che ne venga citata la fonte.

Capitolo 1:

Il Tumore a Cellule Giganti

Il Tumore a Cellule Giganti (TCG), fu descritto per la prima volta nel 1818 da Cooper and Travers e successivamente nel 1860 da Nelaton come "sarcoma mieloide" a causa della sua aggressività e alta attività mitotica. Solo in seguito, con Bloodgood nel 1920 fu determinata la sua natura benigna [9, 39]. Oggi, in accordo con la classificazione World Health Organisation (WHO), il TCG rientra nel gruppo delle neoplasia benigne primitive dell'osso. È una lesione intramidollare dell'osso ma localmente aggressiva il cui comportamento clinico non è prevedibile sulla base dei reperti istologici [6].

Tra le neoplasie benigne dell'osso, il TGC è quella che presenta una maggiore tendenza a recidivare localmente e più raramente, a metastatizzare a livello polmonare con pattern istologico sovrapponibile a quello del tumore primario.

Le metastasi polmonari da TGC sono lesioni nella maggior parte dei casi indolenti e pertanto generalmente curabili o comunque controllabili [39, 46, 51].

Il TGC raramente può presentare una trasformazione maligna nel tempo; queste ultime sono note come forme maligne secondarie delle quali più frequenti legate a terapia radiante. Molte più rare sono le forme maligne secondarie spontanee [40-41].

Queste caratteristiche rendono il TGC un tumore molto controverso e discusso, sul quale sono al momento in corso diversi studi che hanno come obiettivi quello di migliorare il percorso terapeutico attraverso il controllo della recidiva locale e delle complicanze e garantire il miglior risultato funzionale. [1–3].

Tesi di dottorato in Patologia Osteo-Oncologica, di Gianluca Marineo,
discussa presso l'Università Campus Bio-Medico di Roma in data 29/07/2016.
La disseminazione e la riproduzione di questo documento sono consentite per scopi di didattica e ricerca,
a condizione che ne venga citata la fonte.

Epidemiologia

IL TGC rappresenta circa 5% di tutti i tumori ossei primitivi nel mondo occidentale e il 20% dei tumori ossei benigni. È riportato in letteratura una insolita alta prevalenza nel sud dell'India e della Cina, dove TGC rappresenta il 20% di tutti i tumori ossei primari [4]. In Italia, l'incidenza del TCG, in accordo con i dati statistici raccolti dall'Archivio Tumori degli Istituti Ortopedici Rizzoli, è di 1 caso/milione/anno. Anche se alcuni studi hanno riportato una distribuzione uniforme del sesso, la maggior parte mostrano una più ampia prevalenza nel sesso femminile (Figura 1) [4].

Il TCG presenta un picco d'incidenza intorno alla terza decade di vita, con l'80% dei casi incorsi tra i 20 ei 50 anni di età. Meno del 3% dei casi insorge prima dell'età di 14 anni, e solo il 13% dei casi si verifica in pazienti di età superiore ai 50 anni[1–4].

Localizzazione

La maggior parte delle lesioni si sviluppa nella porzione meta-epifisaria delle ossa lunghe e in più della metà dei casi la sede della lesione è situata al femore distale o alla tibia prossimale. Sedi meno frequenti sono in ordine decrescente il radio distale, l'omero prossimale, il femore prossimale, il perone prossimale e la tibia distale, ma è possibile la sua localizzazione in pressoché tutti i distretti meta-epifisari dello scheletro.

Sono rare ma possibili le localizzazioni assiali, prevalentemente sacrali, e le localizzazioni scapolari, patellari, metatarsali, metacarpali e alle falangi di mano e piede [1, 2].

Tesi di dottorato in Patologia Osteo-Oncologica, di Gianluca Marineo,
discussa presso l'Università Campus Bio-Medico di Roma in data 29/07/2016.
La disseminazione e la riproduzione di questo documento sono consentite per scopi di didattica e ricerca,
a condizione che ne venga citata la fonte.

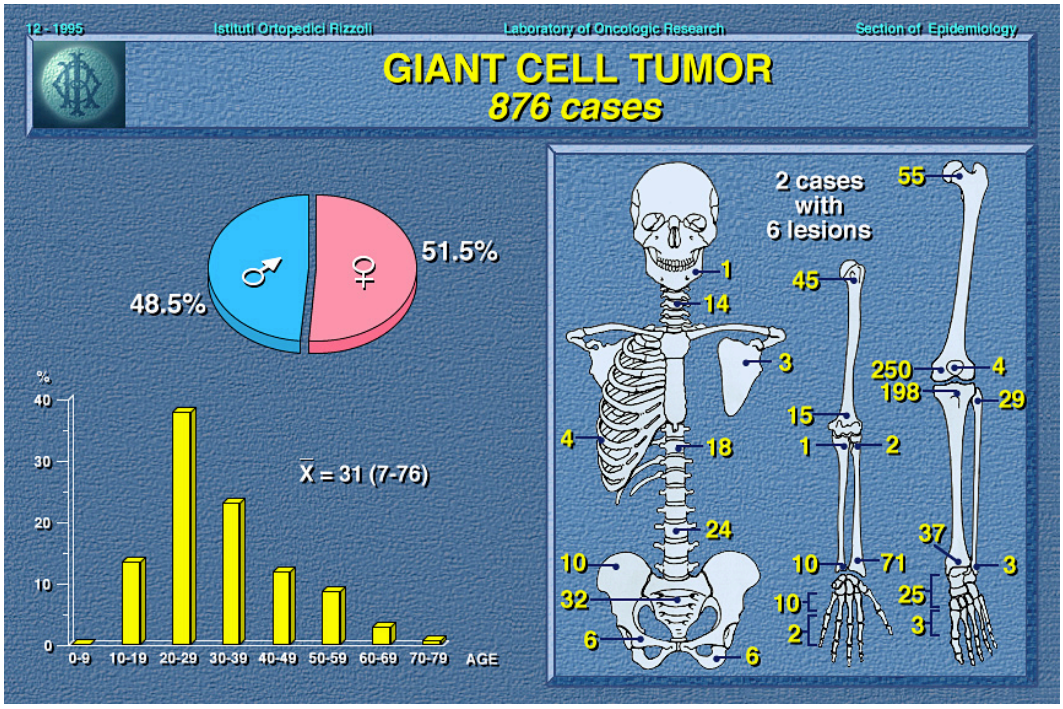

Figura 1 : Distribuzione del Tumore a Cellule Giganti per sesso, età e sede secondo l'archivio dell'Istituto Ortopedico Rizzoli; è possibile notare come nelle estremità le localizzazioni più comuni siano il femore distale, la tibia prossimale e il radio distale.

Istologia

Macroscopicamente le lesioni appaiono compatte di color bruno rossastro o bruno chiaro, per la presenza di emosiderina, molli, parenchimatose e friabili. Sono spesso presenti cavità cistiche all'interno del tumore che in alcuni caso possono essere piene di sangue.

Lo studio microscopico delle lesioni mostra un tessuto molto cellulare e moderatamente vascolarizzato caratterizzato da due linee cellulari principali: una mononucleata di cellule stromali rotondeggianti o leggermente fusate e una multinucleata di cellule giganti simili agli osteoclasti (Figura 2).

Scarsa appare la presenza di reticoli e fibre collagene; si possono osservare invece isole di tessuto osteoide ed osseo alla periferia del tumore, ma anche al suo interno associate ad aree focali incostanti di un tessuto di cellule stromali fusate circondante da maggior matrice di fibre collagene e poche cellule giganti.

Tesi di dottorato in Patologia Osteo-Oncologica, di Gianluca Marineo,
discussa presso l'Università Campus Bio-Medico di Roma in data 29/07/2016.
La disseminazione e la riproduzione di questo documento sono consentite per scopi di didattica e ricerca,
a condizione che ne venga citata la fonte.

La linea mononucleata stromale si compone di due tipologie cellulari: cellule stromali simili ai fibroblasti e cellule stromali simili agli istiociti/monociti. Solo le cellule stromali simili ai fibroblasti sono dimostrate essere la porzione proliferante neoplastica [5,42].

Le cellule stromali appaiono al microscopio con un tenue citoplasma a confine indistinto; il nucleo presenta una membrana nucleare ben demarcata e un inusuale nucleolo prominente; è inoltre frequente il riscontro di figure mitotiche.

L'analisi immunostochimica ha dimostrato l'espressione di fattori necessari al reclutamento e alla differenziazione degli osteoclasti, quali il fattore di differenziazione osteoclastica/ODF, l'attivatore recettoriale del fattore nucleare ligando kappa/RANKL e il fattore di stimolazione macrofagico/M-CSF. Le cellule stromali utilizzano questo network di fattori per stimolare il reclutamento di precursori monocitici e la loro trasformazione in cellule osteoclastiche giganti.

Queste ultime appaiono di dimensioni maggiori rispetto ai normali osteoclasti e possono contenere fino a 20-40 nuclei; non si localizzano alla superficie ossea, pertanto non possiedono margini frastagliati. Presentano come prevedibile una marcata attività della fosfatasi acida.

Il Tumore a Cellule Giganti presenta una limitata vascolarizzane caratterizzata da una rete di capillari neoformati, secondari alla produzione di proteasi quali l'attivatore del plasminogeno urikinasi-type/u-PA e le metalloproteinasi della matrice/MMPs da parte delle cellule neoplastiche. Negli ultimi anni diversi studi d'immunoistochimica hanno cercato di determinare una relazione tra l'espressione di proteine specifiche quali CD147, p63, Ki67 e il comportamento biologico della neoplasia. I risultati riportati da Dong-dong Cheng et al. suggeriscono che CD147 può servire come marcatore adeguato per la recidiva da TGC mentre hanno dimostrato non rilevante l'espressione di p63 e Ki6 [43].

Yanagisawa M. ha mostrato come l'espressione di p63 non è un fattore determinante per la diagnosi di GCT, ma può essere utile come marcatore prognostico per il rischio di recidiva locale di GCT [44].

Pertanto i tentativi di correlare l'aspetto immunoistochimico del tumore con il suo comportamento biologico hanno dato, ad oggi, risultati contrastanti e poco affidabili. Numerosi studi hanno stabilito che il grading del TCG non è utile per prevedere l'evoluzione della malattia; pertanto l'utilità dell'istologia resta limitata al solo inquadramento diagnostico della malattia [1–3].

Tesi di dottorato in Patologia Osteo-Oncologica, di Gianluca Marineo,
discussa presso l'Università Campus Bio-Medico di Roma in data 29/07/2016.
La disseminazione e la riproduzione di questo documento sono consentite per scopi di didattica e ricerca,
a condizione che ne venga citata la fonte.

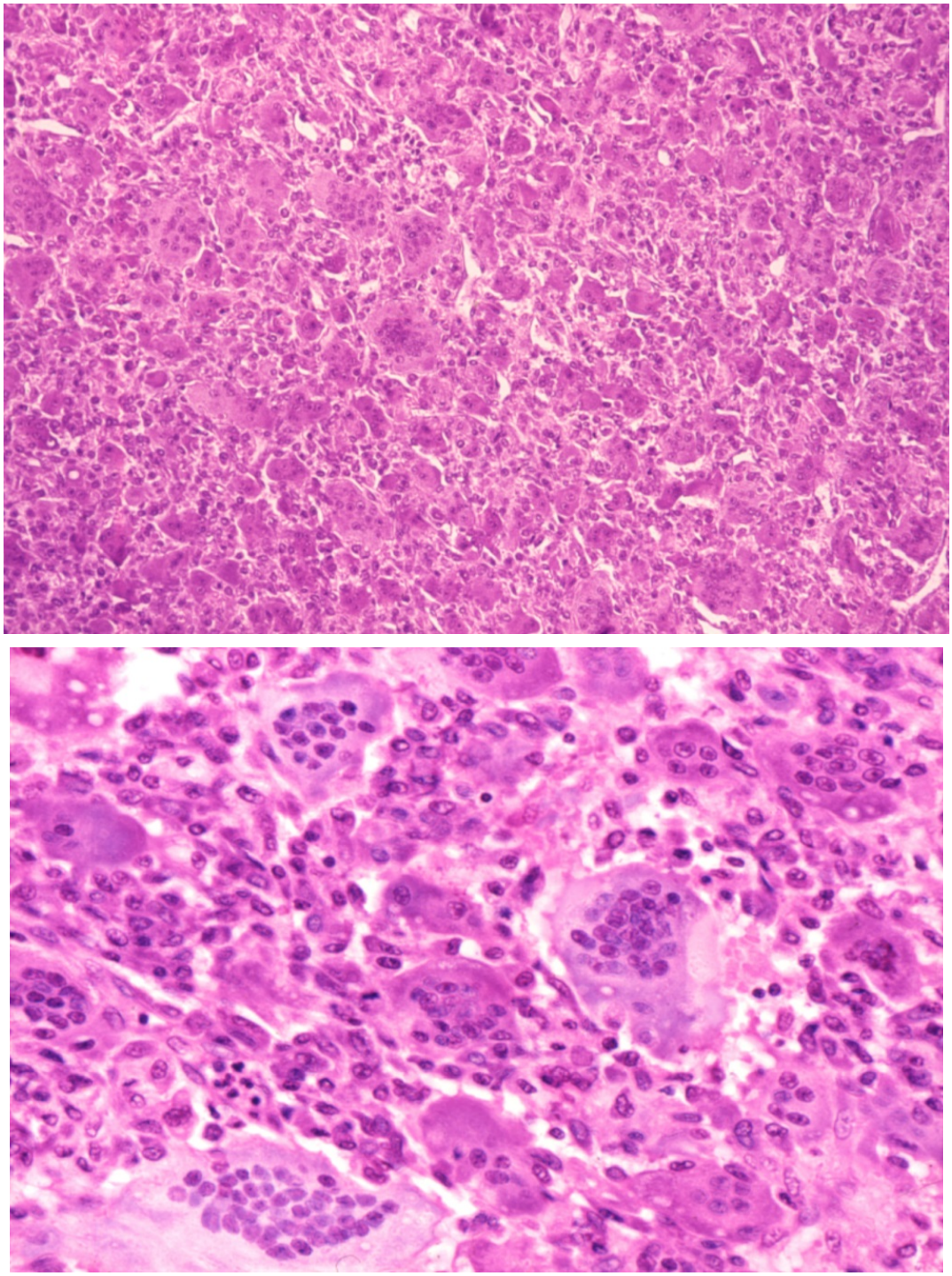

Figura 2: Aspetto istologico di Tumore a Cellule Giganti dell'osso a medio e forte ingrandimento; si possono notare le cellule giganti sparse in tutto il preparato, circondate da cellule mononucleate stromali.

Tesi di dottorato in Patologia Osteo-Oncologica, di Gianluca Marineo,
discussa presso l'Università Campus Bio-Medico di Roma in data 29/07/2016.
La disseminazione e la riproduzione di questo documento sono consentite per scopi di didattica e ricerca,
a condizione che ne venga citata la fonte.

Esami Strumentali

All'esame radiografico le lesioni sono prevalentemente localizzate in sede epifisaria, eccentrica intramidollare con aspetto osteolitico a margini generalmente ben definiti, potendosi in alcuni casi estendere all'osso subcondrale fino a raggiungere la cartilagine e occasionalmente lo spazio articolare limitrofo. La lesione è tipicamente radiotrasparente e occasionalmente possono essere visibili trabecole o pseudotrabecole interne (Figura 3A).

Incostante è il ritrovamento di un orletto sclerotico, che se continuo su tutti i bordi della lesione, rappresenta un importante criterio di stadiazione.

La corticale ossea può essere preservata o coinvolta dal processo neoplastico fino alla sua interruzione con invasione dei tessuti molli circostanti. In una percentuale maggiore, essa appare di solito moderatamente espansa e costituita da un sottile guscio di tessuto osseo reattivo. Normalmente non è presente nessuna reazione periostale.

Le lesioni da recidiva locale nei tessuti molli e le metastasi polmonari presentano alla loro periferia aree reattive si ossificazione che le rendono radiodense all'esame radiografico.

La Tomografia Assiale Computerizzata (TAC) integra lo studio con dettagli importanti: le lesioni mostrano un aspetto omogeneo, con densità simile a quella del muscolo e coefficiente di attenuazione di circa 44 Unità Hounsfield. Incostante è il rilevamento di cavità cistiche, che raramente possono contenere livelli fluidi come nella Cisti Aneurismatica: in questi casi si parla di TCG con aree di Cisti Aneurismatica secondaria.

Alla Risonanza Magnetica Nucleare (RMN) le lesioni presentano un'intensità di segnale da basso a intermedio nelle sequenze T1 ed intensità alta nelle sequenze T2. Dopo somministrazione di Gadolinio si osserva un enhancement disomogeneo all'interno del tumore.

TAC e RMN sono entrambi strumenti essenziali nella stadiazione e nella pianificazione pre-operatoria: la TAC permette di studiare meglio la continuità della corticale ed il tessuto osseo reattivo, la RMN è superiore nel evidenziare una eventuale estensione extra-ossea ed il coinvolgimento dell'articolazione.

La scintigrafia ossea o la PET mostrano nella maggior parte dei casi una lesione diffusamente ipercaptante; un aumento della captazione alla periferia del tumore è generalmente indice di una maggiore aggressività [9,45].

Tesi di dottorato in Patologia Osteo-Oncologica, di Gianluca Marineo,
discussa presso l'Università Campus Bio-Medico di Roma in data 29/07/2016.
La disseminazione e la riproduzione di questo documento sono consentite per scopi di didattica e ricerca,
a condizione che ne venga citata la fonte.

Classificazione

Campanacci ha proposto un sistema di classificazione per TGC che si basa sulla aspetto radiografico dei tumori, simile a quello proposto da Enneking per i tumori ossei benigni che individua 3 gradi:

Stadio 1, definito come "latente" o "inattivo"; sono lesioni meno frequenti e rappresentano circa il 10% dei casi. I pazienti affetti presentano un quadro sintomatologico scarso con decorso indolente. Allo studio di immagine il tumore appare non modificare il normale profilo dell'osso colpito. La corticale è potenzialmente assottigliata ma continua, il tumore è ben demarcato da una sottile e anch'essa continua linea di osso sclerotico e può essere presente un aspetto trabecolare al suo interno (Figura 3B). La captazione scintigrafica è debole e limitata alla lesione, l'angiografia mostra una scarsa vascolarizzazione.

Lo *Stadio 2,* definito "attivo"; raggruppa il 70% di tutte le lesioni. La sintomatologia è ben evidente ed il decorso è continuo ma non rapidamente progressivo. Le immagini mostrano un'osteolisi con limiti precisi senza orletto di tessuto osseo sclerotico attorno. Il profilo dell'osso può presentarsi rigonfiato dalla lesione ma l'osso corticale resta preservato da interruzioni di tessuto osseo reattivo; non vi è quindi un'estensione ai tessuti molli o alle articolazioni (Figura 3C, 3D). La captazione scintigrafica è elevata nella sede della lesione e l'angiografia mostra una considerevole vescolarizzazione.

Lo *Stadio 3*, definito "aggressivo"; questo stadio si presenta nel 20-30% dei casi. La sintomatologia è progressiva, suggerendo una crescita aggressiva e rapida del tumore, che si associa ad alto rischio di frattura patologica. La diagnostica per immagini mostra solitamente una estesa osteolisi a margini indefiniti con interruzione del tessuto osseo corticale ed invasione dei tessuti molli o delle articolazioni (Figura 3E, 3F). La captazione scintigrafica è intensa ed il tumore è molto vascolarizzato [1–3].

Tesi di dottorato in Patologia Osteo-Oncologica, di Gianluca Marineo,
discussa presso l'Università Campus Bio-Medico di Roma in data 29/07/2016.
La disseminazione e la riproduzione di questo documento sono consentite per scopi di didattica e ricerca,
a condizione che ne venga citata la fonte.

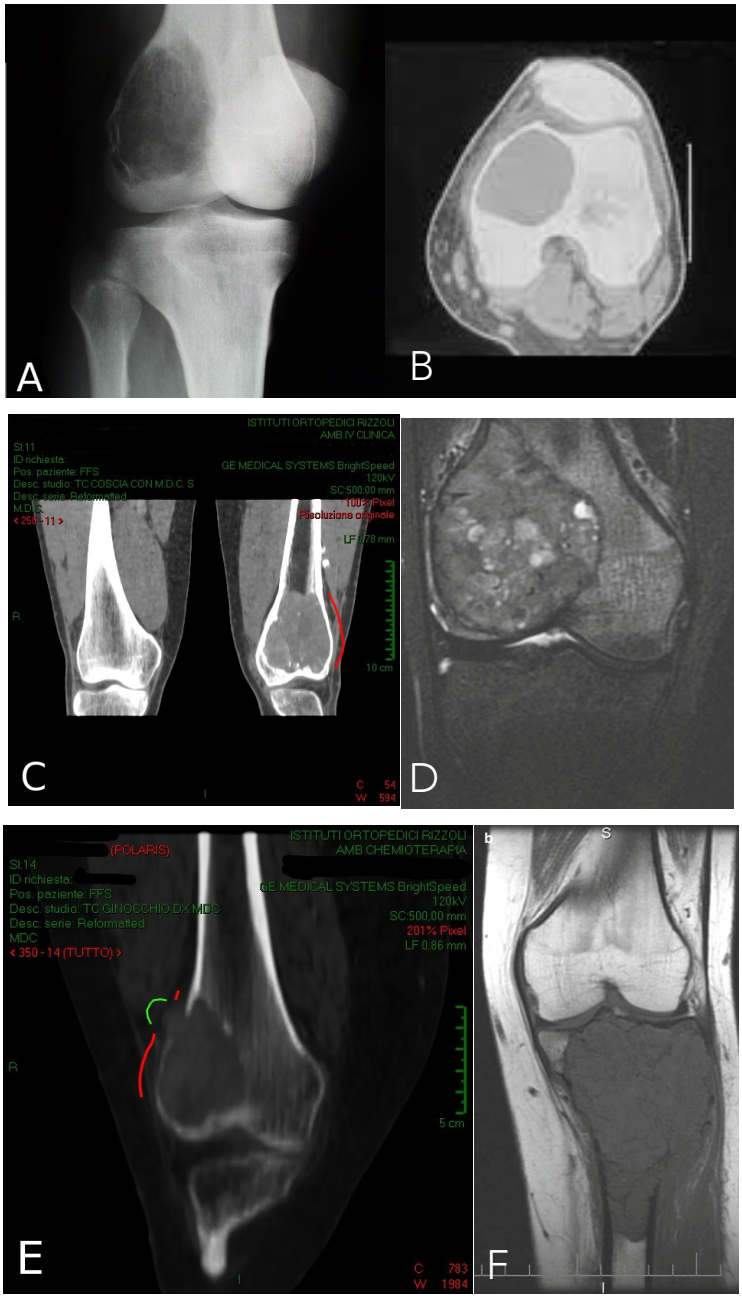

Figura 3: A – aspetto radiografico di Tumore a Cellule Giganti. B – immagine TAC, stadio 1: si può notare l'orletto di osso sclerotico che circonda la lesione. C – immagine TAC, stadio 2: la corticale è continua ma appare rigonfiata. D- Immagine RMN, stadio 2: la lesione appare intraossea e non invade i tessuti circostanti. E – immagine TAC, stadio 3: la corticale appare interrotta, si può intravedere il tumore che fuoriesce. F – immagine RMN, stadio 3: è evidente l'invasione tumorale dei tessuti circostanti.

Tesi di dottorato in Patologia Osteo-Oncologica, di Gianluca Marineo,
discussa presso l'Università Campus Bio-Medico di Roma in data 29/07/2016.
La disseminazione e la riproduzione di questo documento sono consentite per scopi di didattica e ricerca,
a condizione che ne venga citata la fonte.

Sintomatologia e Storia naturale

La storia naturale del tumore è imprevedibile: in alcuni pazienti il decorso può essere lento ed indolente, in altri si osserva la progressiva comparsa di deficit funzionali legati alla distruzione ossea e alla disseminazione ai tessuti molli circostanti. La stadiazione della malattia con l'ausilio della diagnostica per immagini può suggerire il possibile andamento della lesione.

Il primo sintomo è generalmente un dolore di grado moderato, spesso riferito ad un'articolazione. Alcuni pazienti possono presentare gonfiore associato a calore della cute quando il segmento osseo colpito è superficiale o se la lesione è molto sviluppata.

Il dolore può presentarsi continuo ma non invalidante, spesso presente a riposo e refrattario a terapia medica.

La limitazione funzionale è un segno di evoluzione della lesione, spesso molto grave quando si associa alla presenza di una frattura patologica che si osserva in circa il 5 % dei casi alla diagnosi [45].

Può essere presente atrofia muscolare e dilatazione venosa superficiale.

Nello scheletro assile l'interessamento di una radice nervosa può essere la causa di un dolore irradiato o di deficit neurologici.

Visto il potenziale distruttivo a carico dell'osso ed anche se minor potenziale metastatico della neoplasia, un approccio risolutivo è obbligatorio avendo sempre presente che si tratta di lesioni benigne, per le quali è indicato attuare un trattamento che consenta un buon controllo locale e sistemico della malattia ma allo stesso tempo mantenga la miglior funzionalità possibile nel segmento colpito [1, 3].

Diagnosi

Il sospetto diagnostico di TCG deve porsi in tutti i casi in cui la sintomatologia dolorosa si associa ad eventuale tumefazione a livello meta-epifisario ed articolare in pazienti tra i 20 e i 50 anni, non escludendo a priori pazienti anziani od adolescenti, data la possibilità di comparsa della malattia anche in queste fasce di età.

Fondamentale per l'iter diagnostico l'esecuzione di esami strumentali, quali radiologia convenzionale, TAC e RMN. Nei casi che documentino un'osteolisi a livello epifisario

Tesi di dottorato in Patologia Osteo-Oncologica, di Gianluca Marineo,
discussa presso l'Università Campus Bio-Medico di Roma in data 29/07/2016.
La disseminazione e la riproduzione di questo documento sono consentite per scopi di didattica e ricerca,
a condizione che ne venga citata la fonte.

con caratteri morfologici compatibili con la diagnosi di TCG, la conferma diagnostica viene effettuata con agobiopsia TAC-guidata. Quest'ultima tuttavia presenta spesso limiti di risoluzione legati all'esiguo materiale prelevato che non consente all'anatomo-patologo una corretta caratterizzazione della lesione.
In questi casi si rende fondamentale una biopsia incisionale, che consente di prelevare materiale sufficiente a esprimere la diagnosi.

Diagnosi differenziale

Le principali lesioni che entrano in diagnosi differenziale con il TGC sono:
in primis la *Cisti Aneurismatica*, che può presentare cellule giganti che appaiono dimensioni minori e non distribuite uniformemente nel preparato come si rileva nel TGC. Spesso è frequente nel TGC il riscontro di piccole aree di tessuto simile alle cisti aneurismatiche che quando abbondati rendono necessaria un'accurata esecuzione dell'esame bioptico che deve mirare le zone di maggiore densità al fine di prelevare la componente solida che rappresenta la neoplasia.
L'*Istiocitoma Fibroso Benigno* può creare difficoltà diagnostiche: può presentare gruppi di cellule giganti che sono tuttavia di dimensioni minori rispetto a quelle del TGC e circondate da cellule stromali fusate disposte irregolarmente. Inoltre le forme meno aggressive di TCG, possono presentare aree di tessuto fibrocellulare sotto forma di strie; tuttavia la presenza caratteristica di cellule mononucleate poligonali e la disseminazione in tutto il preparato delle cellule giganti è dirimente ai fini della diagnosi.
Il *Condroblastoma* o il *Condrosarcoma a Cellule Chiare* presentano aspetti di imaging spesso indistinguibili se confrontati a quelli osservati nel TCG; in questi casi l'esame l'istologico è diagnostico data la caratteristica presenza di isole di cartilagine, calcificazioni a rete e nuclei clivati nel condroblastoma e da cluster di ampie cellule chiare nel condrosarcoma a cellule chiare.
Il *Tumore Bruno dell'iperparatiroidismo* può essere indistinguibile istologicamente da un TCG, sebbene spesso mostri cellule giganti più piccole e generalmente riunite a gruppi; è presente uno stroma più fibrogenico, con una maggiore presenza di cellule mononucleate fusate; i depositi di emosiderina sono abbondanti; sono presenti tunnel di riassorbimento osseo associati a microlesioni della corticale ossea e trabecole ossee. La diagnosi differenziale si basa sull'aspetto clinico, radiografico, e soprattutto sull'esame del sangue.

Tesi di dottorato in Patologia Osteo-Oncologica, di Gianluca Marineo,
discussa presso l'Università Campus Bio-Medico di Roma in data 29/07/2016.
La disseminazione e la riproduzione di questo documento sono consentite per scopi di didattica e ricerca,
a condizione che ne venga citata la fonte.

L'iperparatiroidismo primario potrebbe essere sospettato quando la lesione ha una localizzazione atipica per il TCG, la clinica e l'imaging non sono caratteristici o la presentazione è multicentrica associata eventualmente ad altri segni tipici dell'iperparatiroidismo, come l'osteoporosi ed il riassorbimento subperiostale. Tuttavia la somiglianza rende necessari esami di laboratorio con studio dei valori di calcio e fosfati in ogni caso di TCG con presentazione atipica [45].

Nella diagnosi differenziale devono anche essere presi in considerazione tumori maligni contenenti cellule giganti: tra di essi citiamo l'*Osteosarcoma con Cellule Giganti Prominenti*, nel quale uno studio istologico accurato mostrerà cellule ipercromatiche sparse e con mitosi atipiche, e l'*Osteosarcoma Teleangectasico,* che all'imaging ha bordi meno definiti e spesso reazione periostale; il *Mieloma Multiplo* o le *Metastasi di Carcinoma*, in particolare di mammella, tiroide e pancreas, entrano anch'essi in diagnosi differenziale con il TCG, ma sono presenti di solito nei pazienti anziani. In tutti gli esempi di neoplasia maligna l'entrata in diagnosi differenziale di queste patologie è da realizzarsi in caso di localizzazione epifisaria delle medesime[1–3].

Prognosi

L'aggressività locale delle lesioni, il tasso di recidiva locale e la metastatizzazione richiedono l'attuazione di un adeguato trattamento del TCG che deve prevedere la rimozione della lesione in toto per prevenire la ricomparsa della stessa e la sua disseminazione a distanza.

La chirurgia raggiunge tassi di successo rilevanti e previene la recidiva locale nell'85% dei casi trattati con curettage, fino al 95-100% dei casi trattati mediante resezione a margini ampi. La maggior parte delle recidive locali avviene nei primi 2 anni dall'intervento chirurgico, ma sono documentati casi di recidiva anche a 7 anni [6, 7]. Si consiglia uno stretto followup con controlli quadrimestrali nei primi tre anni, semestrali fino al quinto anno e annuali fino al decimo anno. Uno studio del torace mediante esecuzione di radiografia convenzionale o TAC torace è indicato: le metastasi polmonari possono verificarsi in circa il 5% dei casi, probabilmente da embolizzazione del tumore. Esiste un aumentato rischio di metastasi polmonari da TCG nei pazienti più giovani, con stadio 3 alla diagnosi, in caso di recidive locali. Viceversa il trattamento chirurgico si è

Tesi di dottorato in Patologia Osteo-Oncologica, di Gianluca Marineo,
discussa presso l'Università Campus Bio-Medico di Roma in data 29/07/2016.
La disseminazione e la riproduzione di questo documento sono consentite per scopi di didattica e ricerca,
a condizione che ne venga citata la fonte.

dimostrato non correlato con lo sviluppo di metastasi polmonari [46]. Sono segnalati casi di metastasi in altre sedi, come ad esempio il cuore, pelle, e linfonodi. Le metastasi sono istologicamente benigne, molto simile al tumore primario. Esse sono indolenti e nella maggior parte dei casi non necessitano di trattamento, in quanto raramente sono pericolosi per la vita [45].

Al raggiungimento del decimo anno di follow-up il paziente può considerarsi libero da malattia.

La chirurgia è alla base dell'iter terapeutico, ma nuovi e interessanti scenari di trattamento medico combinato stanno attualmente emergendo per ottenere un'eradicazione della malattia e conservare al meglio la funzione del segmento colpito [1–3].

Tesi di dottorato in Patologia Osteo-Oncologica, di Gianluca Marineo,
discussa presso l'Università Campus Bio-Medico di Roma in data 29/07/2016.
La disseminazione e la riproduzione di questo documento sono consentite per scopi di didattica e ricerca,
a condizione che ne venga citata la fonte.

Capitolo 2:

Trattamento chirurgico del Tumore a Cellule Giganti delle estremità

L'asportazione chirurgica è il trattamento di scelta per il TCG che ha come finalità la rimozione completamente della lesione per prevenire la progressione dell'osteolisi, la recidiva locale e la disseminazione polmonare. Le opzioni chirurgiche di scelta, ad oggi, sono due: il curettage, con margini intralesionali e la resezione con margini ampi. Il tasso di recidiva locale è diminuito nel corso degli anni da circa il 50% ad un 10-15% grazie all'evoluzione della tecnica chirurgica. La percentuale di recidiva locale, come riportati in letteratura, è di 0-12% dopo interventi di resezione ed eventuale ricostruzione [8–10]. Il trattamento delle recidive locali segue gli stessi criteri di quelli delle lesioni primarie, a patto che il quadro morfologico dell'osso colpito non sia cosi compromesso da rendere possibile solo la resezione [1–3].

Curettage

Il curettage è attualmente l'intervento chirurgico di scelta nel trattamento del TCG delle estremità. È una procedura intralesionale di rimozione di una lesione che, confrontato con la resezione, riporta un migliore risultato funzionale ma un maggiore rischio di recidiva locale.

Il curettage è indicato in tutte le lesioni in stadio 1, in gran parte di quelle in stadio 2 ed alcune in stadio 3, purché il tessuto osseo residuo sia sufficiente dal punto di vista meccanico. Inoltre vi è indicazione quando la resezione in blocco non è possibile o vi è un alto rischio di complicazioni funzionali.

Il curettage prevede innanzi tutto l'escissione del pregresso tramite bioptico fino ad arrivare all'osso [50] dove viene aperta una finestra corticale ampia abbastanza da consentire la visione dell'intera cavità tumorale (Figura 4A-4C): questo permette una visione diretta della lesione da parte del chirurgo in tutte le fasi della sua rimozione.

Tesi di dottorato in Patologia Osteo-Oncologica, di Gianluca Marineo,
discussa presso l'Università Campus Bio-Medico di Roma in data 29/07/2016.
La disseminazione e la riproduzione di questo documento sono consentite per scopi di didattica e ricerca,
a condizione che ne venga citata la fonte.

Si procede quindi con la rimozione di tutto il tumore visibile; successivamente la cavità viene allargata mediante l'uso di frese ad alta velocità e lavata ripetutamente con soluzione fisiologica per rimuovere tutti i residui rimasti (Figura 4D).

Al fine di rimuovere eventuali cellule residue vengono utilizzati una vasta gamma di adiuvanti locali sia chimici, come alcool e fenolo, sia fisici, come ad esempio azoto liquido e argon laser (Figura 4F). Questi trattamenti presentano vantaggi e svantaggi. Ad oggi, in letteratura, non ci sono evidenze che pongano uno degli adiuvanti locali come superiore ad altri: l'atto chirurgico che sembra invece essere determinante nel ridurre il rischio di recidiva è la fresatura ad alta velocità [11].

Alcolizzazione e *fenolizzazione* sono spesso utilizzate insieme, con toccature e lavaggi ripetuti della cavità al fine di rimuovere quanto più tessuto possibile dato la loro azione citotossica. In realtà tali adiuvanti locali hanno un potere di penetrazione nell'osso abbastanza limitato, intorno al millimetro. Tuttavia il fenolo, a differenza dell'alcool, presenta rischi tossici molto alti, in quanto può provocare ustioni chimiche se viene a contatto con tessuti molli circostanti. Studi in letteratura hanno dimostrato una sostanziale uguaglianza di rischio di recidiva in pazienti trattati con fresa ad alta velocità e alcolizzazione e pazienti trattati con fresatura e fenolo [12]: questo risultato deve essere valutato attentamente dal chirurgo prima dell'utilizzo o meno del fenolo come adiuvante, visto che non esistono dati sostanzialmente a suo favore.

L'*azoto liquido,* con un potere di penetrazione maggiore, fino a 10-14 millimetri, vede il suo utilizzo controverso dato che sebbene alcuni studi abbiano riportato risultati migliori rispetto ad altri adiuvanti [13], altri autori hanno rilevato risultati sovrapponibili alle altre tecniche ma con un tasso di complicazioni più elevato, tra cui fratture patologiche postoperatorie e danni neurologici alle strutture nervose adiacenti la lesione [14].

L'uso dell'*argon laser* risulta essere una procedura relativamente sicura per quanto riguarda le complicanze rispetto agli altri adiuvanti locali e presenta un potere di penetrazione intermedio, circa 4 millimetri. Alcuni studi hanno rilevato una efficacia migliore rispetto agli altri adiuvanti locali nel diminuire il rischio di recidiva locale [15], ma i dati raccolti nella letteratura sono ancora limitati per poter arrivare a conclusioni di certezza.

L'ultimo passo nella procedura di curettage è il riempimento della cavità residua in maniera tale da ripristinare la funzionalità meccanica del segmento osseo colpito dal

Tesi di dottorato in Patologia Osteo-Oncologica, di Gianluca Marineo,
discussa presso l'Università Campus Bio-Medico di Roma in data 29/07/2016.
La disseminazione e la riproduzione di questo documento sono consentite per scopi di didattica e ricerca,
a condizione che ne venga citata la fonte.

tumore. Ad oggi, diverse sono le tecniche di riempimento come l'utilizzo di innesti ossei, autologhi od omologhi, sostituti ossei artificiali, ad esempio fosfato di calcio o solfato di calcio, e polimetilmetacrilato/PMMA, ovvero il cemento.

Gli *innesti autologhi* sono osteogenici, osteoinduttivi e osteoconduttivi ma aumentano la morbidità della procedura chirurgica in quanto prelevati da un altro sito scheletrico del paziente.

Gli *innesti omologhi* sono osteoconduttivi, non presentano le difficoltà del prelievo di osso dal paziente ma necessitano di una banca dell'osso da cui attingere.

In fine è possibile utilizzare *sostituti ossei artificiali,* anch'essi osteoconduttivi con il vantaggio di non incidere ne sulla morbilità dell'intervento chirurgico ne di richiedere una banca dell'osso.

Tutti e tre i metodi di ricostruzione con innesti hanno dimostrato la stessa efficacia in termini meccanici. Tuttavia sono gravati da due svantaggi rispetto al cemento: Innanzitutto, quando la lesione è iuxta-articolazione, il segmento trattato necessita di un lungo periodo di tempo di contenzione, in attesa si realizzi l'osteointegrazione degli innesti ossei stessi e ritorni meccanicamente efficace. Inoltre è molto difficile valutare in corso di follow-up se eventuali aree di rarefazione ossea siano effettivamente espressione di una ripresa di malattia oppure semplice riassorbimento a livello degli innesti stessi.

L'uso del *polimetilmetacrilato* presenta numerosi vantaggi che lo rendono al momento il materiale di riempimento di scelta. Viene inserito nella cavità da riempire ancora malleabile, e la reazione di polimerizzazione che lo porta a divenire solido nel giro di alcuni minuti è esotermica: questa azione agisce a tutti gli effetti come adiuvante locale, aumentando l'area di sicurezza e diminuendo il rischio di recidiva, come dimostrato da alcuni studi [7, 16, 17]. Inoltre, il cemento permette una mobilizzazione immediata dell'articolazione e un più semplice rilevamento di eventuali riprese locali di malattia che si localizzano all'interfaccia osso-cemento e sono molto ben visibili data la quasi totale radiopacità del cemento stesso. Uno svantaggio del cemento è quello di provocare una possibile precocemente osteoartrosi quando risulta molto a contatto con la cartilagine articolare anche se questo suo ruolo nell'anticipare la degenerazione cartilaginea tuttora non è dimostrato. Peraltro, per evitare questa possibile complicanza, è pratica comune apporre innesti ossei di corticale all'interfaccia cemento-cartilagine se in seguito alla fresatura si raggiunge la medesima (Figura 4H).

Tesi di dottorato in Patologia Osteo-Oncologica, di Gianluca Marineo,
discussa presso l'Università Campus Bio-Medico di Roma in data 29/07/2016.
La disseminazione e la riproduzione di questo documento sono consentite per scopi di didattica e ricerca,
a condizione che ne venga citata la fonte.

E' inoltre possibile utilizzare diversi mezzi di sintesi quali viti e placche per stabilizzare meccanicamente l'osso in seguito a curettage e borraggio con uno qualsiasi dei mezzi sopracitati.

Il curettage aggressivo con l'utilizzo di frese ad alta velocità ed adiuvanti locali e successivo riempimento della cavità con cemento è l'intervento di scelta nel trattamento della maggior parte delle lesioni del TCG, e dovrebbe essere preso in considerazione in tutti i casi in cui si possa effettuare con un accettabile margine di sicurezza, data la relativa efficacia di questo trattamento nell'eradicare la malattia e l'ottima funzionalità postoperatoria garantita [1, 3].

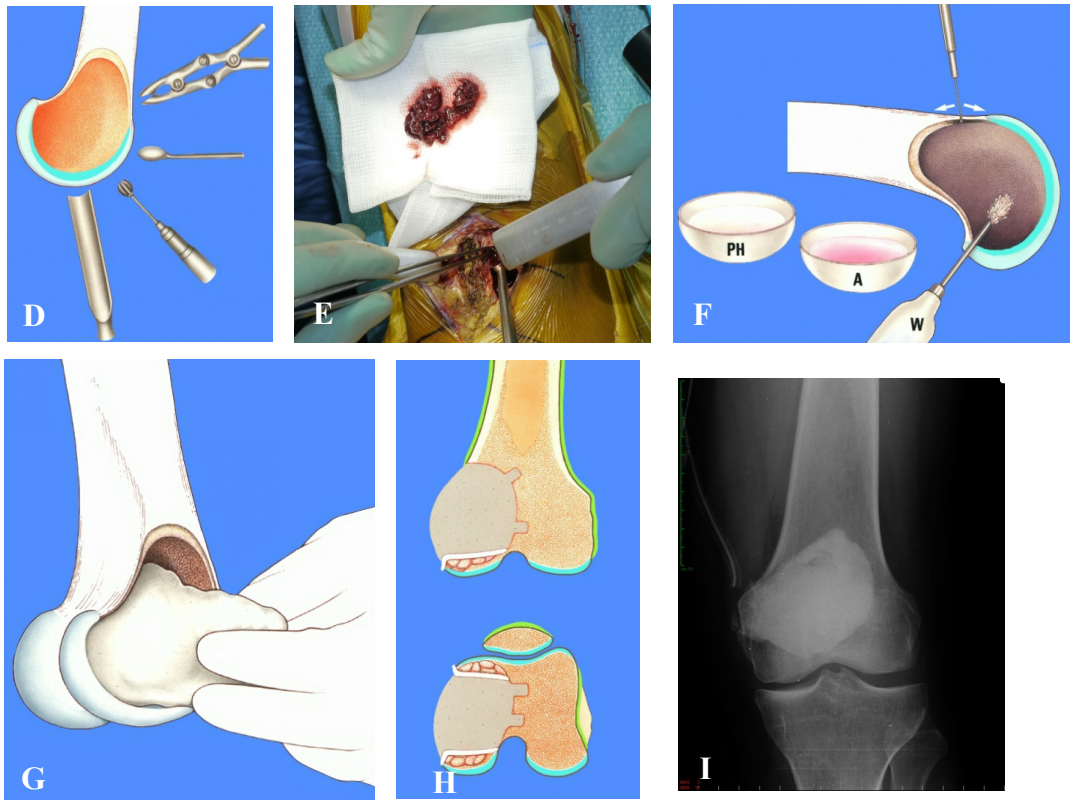

Figura 4: A – corretta individuazione della finestra corticale. B – apertura della finestra. C – rimozione del tumore in blocco con la finestra. D – svuotamento della cavità con curette e approfondimento della stessa con fresatura. E – aspetto macroscopico del Tumore a Cellule Giganti durante lo svuotamento. F – toccature con alcool e fenolo come adiuvanti. G – posizionamento del polimetilmetacrilato. H – aspetto dopo ricostruzione: si possono notare gli innesti ossei apposti tra cemento e cartilagine articolare. I – aspetto radiografico postoperatorio: il cemento radiopaco è ben evidente.

Tesi di dottorato in Patologia Osteo-Oncologica, di Gianluca Marineo,
discussa presso l'Università Campus Bio-Medico di Roma in data 29/07/2016.
La disseminazione e la riproduzione di questo documento sono consentite per scopi di didattica e ricerca,
a condizione che ne venga citata la fonte.

Resezione

La resezione in blocco viene eseguita quando il curettage non è possibile, con lo scopo di rimuovere tutto il tessuto tumorale con margini ampi o focalmente marginali se in alcune aree il tumore è ricoperto da una spessa capsula di tessuto osseo reattivo. La resezione può essere indicata nello stadio 3, quando il tumore ha ampiamente distrutto il tessuto osseo, quando si sono verificate fratture patologiche e nel caso di ossa spendibili come il perone o l'ulna distale.

La procedura viene effettuata con fini oncologici, pertanto i margini della resezione sono accuratamente studiati e devono essere i più ampi possibile per prevenire la ripresa locale di malattia. All'atto della resezione viene esaminato con biopsia al congelatore il canale midollare, il cui esame istologico deve essere negativo per cellule neoplastiche: in caso non lo sia esso viene curettato e vengono utilizzati adiuvanti locali, ma la resezione si definisce in questo caso con margini focalmente intralesionali. In seguito a resezione, se necessario è possibile ricostruire la parte resecata utilizzando innesti ossei omologhi, protesi composite o protesi modulari.

La ricostruzione con *innesti omologhi stabilizzati con placca e viti* presenta numerosi vantaggi tra i quali la possibilità di reinserire sull'innesto osseo tendini e legamenti. Tale tecnica chirurgica presenta però numerose complicazioni quali fallimento dell'integrazione dell'innesto, fratture, dislocazioni, degenerazione articolare e fallimento dell'inserimento tendineo o legamentoso. Questa tecnica chirurgica è al momento utilizzata soprattutto per la ricostruzione del radio distale.

La ricostruzione con *protesi composita* presenta i vantaggi della ricostruzione con innesto, ma è più sicura per quanto riguarda le complicanze articolari, evitando il fallimento dell'integrazione e la frattura. Viene utilizzata principalmente quando la lunghezza della porzione di osso sano dopo la resezione non consenta la diretta apposizione di una protesi modulare.

La ricostruzione con *protesi modulare* non presenta le complicanze sopracitate e può garantire un immediato sostegno meccanico e una riabilitazione precoce; è il tipo di ricostruzione più comune in seguito a resezione per TCG, ma presenta il corredo di complicanze legate e tutti gli impianti protesici.

Tesi di dottorato in Patologia Osteo-Oncologica, di Gianluca Marineo,
discussa presso l'Università Campus Bio-Medico di Roma in data 29/07/2016.
La disseminazione e la riproduzione di questo documento sono consentite per scopi di didattica e ricerca,
a condizione che ne venga citata la fonte.

Confrontandolo con la resezione, il curettage è un intervento che comporta una miglior resa funzionale postoperatoria del segmento e non presenta i problemi tipici delle sostituzioni protesiche quali mobilizzazione, lussazione, usura, rotture e aumentato rischio di infezioni, che richiedono spesso un secondo intervento di revisione protesica. E' importante considerare che il TCG si presenta soprattutto in pazienti giovani, per cui il tempo medio di vita di una protesi che è attualmente tra i 10 e i 20 anni rende praticamente inevitabile almeno un intervento di revisione [3]

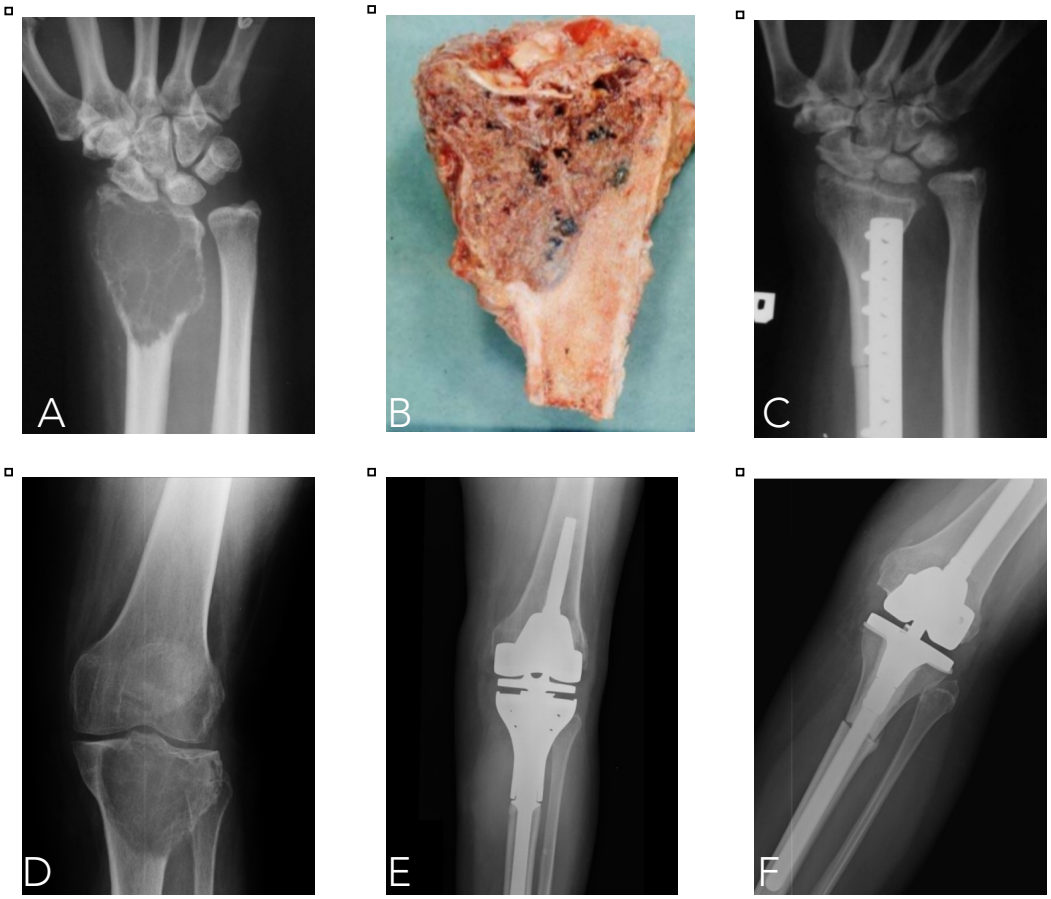

Figura 5: A – Lesione di stadio 3 localizzata al radio distale. B – pezzo anatomico post-resezione. C – innesto omologo di radio distale stabilizzato con placche e viti. D – lesione stadio 3 localizzata alla tibia prossimale. E – resezione ed impianto di protesi modulare. F – resezione e impianto di protesi composita (trapianto omologo di tibia prossimale e protesi vincolata).

Tesi di dottorato in Patologia Osteo-Oncologica, di Gianluca Marineo,
discussa presso l'Università Campus Bio-Medico di Roma in data 29/07/2016.
La disseminazione e la riproduzione di questo documento sono consentite per scopi di didattica e ricerca,
a condizione che ne venga citata la fonte.

Capitolo 3

Studio Clinico

Il seguente studio è stato svolto presso la III divisione di Chirurgia osteo-oncologica dell'istituto Ortopedico Rizzoli di Bologna che vanta una delle casistiche più ampie in Italia e in tutta Europa ed ha come scopo la valutazione della sopravvivenza libera da recidiva dopo il trattamento chirurgico del TCG per determinare l'influenza del approccio chirurgico, il trattamento adiuvante, presentazione locale del tumore, e fattori demografici sul rischio di recidiva.

Materiali e Metodi

Lo studio ha preso in esame 412 pazienti affetti da TCG delle estremità trattati presso l'Istituto Ortopedico Rizzoli (IOR) tra il 1990 e il 2013. I criteri d'inclusione nello studio prevedevano: diagnosi istologica di TCG, localizzazione all'arto superiore od inferiore, trattamento chirurgico definitivo effettuato presso l'istituto ortopedico Rizzoli e follow-up minimo di 2 anni.

I pazienti sono stati sottoposti a valutazione preoperatoria mediante esecuzione di radiografia convenzionale, TAC e/o RMN. La conferma della diagnosi è stata ottenuta con l'esame istologico del materiale bioptico prelevato o dei vetrini pervenuti da altre strutture in cui era stata eseguita la biopsia. Le lesioni sono state classificate in accordo con la classificazione di Campanacci [1].

In 311 casi la localizzazione del tumore era all'arto inferiore e in 101 all'arto superiore; 343 pazienti hanno ricevuto diagnosi primitiva presso lo IOR e 69 invece erano stati trattati altrove e si sono rivolti all'Istituto Rizzoli per il trattamento di una recidiva locale di malattia dopo il primo intervento.

I pazienti inclusi erano 216 donne e 196 uomini, con un'età media di 34 anni (range da 5 a 80 anni) al momento della diagnosi. La localizzazione più comune era il femore distale (136 casi, 33%), seguito da tibia prossimale (101 casi, 24.5%), radio distale (44 casi, 10.7%), omero prossimale (26 casi, 6.3%), femore prossimale (22 casi, 5.3%), tibia

Tesi di dottorato in Patologia Osteo-Oncologica, di Gianluca Marineo,
discussa presso l'Università Campus Bio-Medico di Roma in data 29/07/2016.
La disseminazione e la riproduzione di questo documento sono consentite per scopi di didattica e ricerca,
a condizione che ne venga citata la fonte.

distale (19 casi, 4.6%), perone prossimale (17 casi, 4.1%), ulna distale (13 casi, 3.2%) e altre sedi più rare, come omero distale, metacarpo e astragalo (6 casi, 1.5% ciascuno), calcagno (4 casi, 1%), radio prossimale, cuboide e metatarso (2 casi, 0.5% ciascuno), ulna prossimale, perone distale, falangi della mano e del piede, scapola e patella (1 caso ciascuno, 0.2%).

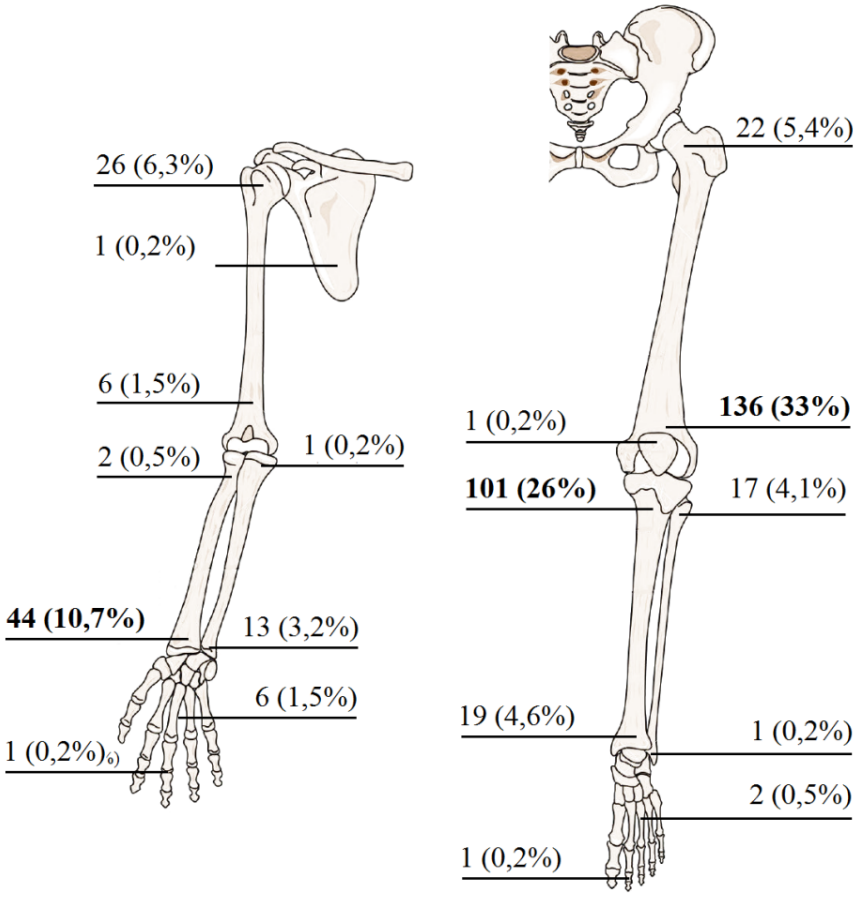

Figura 6: numero e frequenza assoluta dei casi di TCG nello studio.

Secondo la classificazione di Campanacci, 218 casi sono stati definiti di Stadio 2 (52.9%), 175 di Stadio 3 (42.5%) e solo 6 di Stadio 1 (1.5%). Sono rimasti esclusi dal grading 13 casi (3.2%) classificati come "non determinabili", in quanto pazienti che avevano subito un intervento precedente a quello presso lo IOR e quindi, a causa dei

Tesi di dottorato in Patologia Osteo-Oncologica, di Gianluca Marineo,
discussa presso l'Università Campus Bio-Medico di Roma in data 29/07/2016.
La disseminazione e la riproduzione di questo documento sono consentite per scopi di didattica e ricerca,
a condizione che ne venga citata la fonte.

mezzi utilizzati per il riempimento della cavità come innesti e cemento, non è stato possibile analizzare la morfologia né risalire a una diagnosi di gradazione precedente a tale intervento.

I trattamenti chirurgici effettuati sono stati curettage, con margini intralesionali, o resezione, con margini marginali/ampi o focalmente intralesionali. Indicazioni alla resezione invece che al curettage sono stati: estensione ai tessuti molli, frattura patologica con invasione della cavità articolare o compromissione massiva della morfologia del segmento, recidive multiple od ossa spendibili, quali perone prossimale ed ulna distale.

Il curettage è stato eseguito con apertura di una finestra ampia abbastanza da visualizzare l'intera cavità tumorale, rimozione del tumore mediante curette ed uso di fresa ad alta velocità: questa procedura è stata effettuata in 245 pazienti.

In 220 casi sono state effettuate toccature con fenolo, mentre in 25 casi il fenolo non è stato impiegato. Il riempimento della cavità dopo il curettage è stato realizzato secondo discrezione del chirurgo: 4 hanno subito curettage senza riempimento, 108 riempimento con il solo cemento, 78 riempimento con cemento ed innesti subcondrali, 55 riempimento con innesti ossei.

La resezione è stata eseguita in 159 pazienti di cui 140 con margini ampi, 5 con margini marginali in e 14 con margini focalmente intralesionali. In 60 pazienti è stata eseguita una ricostruzione con innesto osteoarticolare, in 58 casi con protesi modulare e in 16 casi con protesi composita; nei restanti 25 pazienti, con localizzazione al perone prossimale od all'ulna distale non è stata effettuata nessuna ricostruzione.

I pazienti sono stati seguiti a intervalli quadrimestrali per i primi due anni, semestrali fino al quinto anno, e poi annuali fino al decimo anno; ad ogni controllo sono state esaminate radiografie del segmento operato e TAC torace, oltre a fare valutazione funzionale usando il Muscoskeletal Tumor Society Score sviluppato da Enneking [29]. Il followup medio è stato di 92 mesi, con un range che va da 24 a 238 mesi.

Lo studio statistico è stato effettuato utilizzando lo Statistical Package for the Social Sciences (SPSS), versione 21 (SPSS Inc., Chicago, USA).

Le variabili continue sono state espresse in termini di media e di deviazione standard, le variabili categoriche in termini di percentuale e frequenza.

Per le analisi univariate è stata utilizzato il metodo Kaplan-Meier, mentre per le analisi multivariate è stata utilizzata la regressione di Cox. Per valutare la significatività dei

Tesi di dottorato in Patologia Osteo-Oncologica, di Gianluca Marineo,
discussa presso l'Università Campus Bio-Medico di Roma in data 29/07/2016.
La disseminazione e la riproduzione di questo documento sono consentite per scopi di didattica e ricerca,
a condizione che ne venga citata la fonte.

risultati ottenuti, sul primo metodo sono stati effettuati i test di Mantel-Cox, Breslow e Tarone-Ware, mentre sul secondo il test di Wald. Un valore di $p<0.05$ è stato considerato significativo in tutti i test.

Il metodo Anova univariata è stato utilizzato per evidenziare differenze tra i risultati funzionali dei diversi trattamenti.

Tesi di dottorato in Patologia Osteo-Oncologica, di Gianluca Marineo,
discussa presso l'Università Campus Bio-Medico di Roma in data 29/07/2016.
La disseminazione e la riproduzione di questo documento sono consentite per scopi di didattica e ricerca,
a condizione che ne venga citata la fonte.

Risultati

Il tasso di recidiva è stato globalmente del 17.5 %, rispettivamente del 20.4% (50 pz.) dopo intervento di curettage e del 13.2% (21 pz.) dopo intervento di resezione.

Il tasso di recidiva nei pazienti sottoposti a riempimento con cemento è stato del 9.2% (17 pz.) , del 13.2% (10 pz.) nei pazienti sottoposti a riempimento con cemento e innesti e del 25.5% (14 pz.) nei pazienti in cui sono stati utilizzati i soli innesti ossei. In questo ultimo caso, la loro correlazione con un aumento del rischio di ripresa locale di malattia è risultata statisticamente significativa all'analisi Kaplan-Meier (Breslow test, p=0.005) (grafico 1).

In caso di resezione, il tasso di recidiva è stato del 12.1% se sono stati documentati margini ampi, mentre è salito al 20% e 21.4% in caso di margini marginali od intralesionali.

La localizzazione del tumore si è dimostrata prognostica per la recidiva locale: le due sedi più frequenti in cui si è verificata recidiva locale sono state il femore prossimale, in cui il 36.4% (8 pz.) ha presentato una recidiva, e il radio distale, in cui si è avuta ripresa locale di malattia nel 31.9% (14 pz.) dei casi. La correlazione fra queste sedi è evidente e statisticamente significativa sia all'analisi Kaplan-Meier (per entrambe le sedi Mantel-Cox test, p=0.03) sia alla Cox multivariata (grafico 2).

Recidive locali di malattia si sono avute solo negli stadi 2 e 3; lo stadio non è risultato statisticamente significativo per aumento di rischio di recidiva locale, lo è stato invece avere un TCG di stadio 2 e 3 e non di stadio 1.

Metastasi polmonari erano presenti all'esordio in 3 pazienti e sono comparse in altri 19 casi (4.6%) durante il follow-up: la metastatizzazione al polmone è apparsa correlata allo stadio 3 e ad intervento di resezione, relazione poi risultata statisticamente significativa all'analisi Kaplan-Meier (Breslow test per lo stadio, p=0.003; Breslow test per l'intervento, p=0.0006). Nessuna correlazione invece tra la comparsa di recidiva locale di malattia e la comparsa di metastasi polmonari (Breslow test, p=0.3).

Lo status oncologico alla fine del follow-up è stato il seguente: 311 pazienti vivi e senza evidenza di malattia, di cui 87 dichiarati liberi da malattia per raggiungimento dei 10 anni di follow-up. 73 pazienti vivi e senza evidenza di malattia dopo riscontro e trattamento di recidiva locale, 11 pazienti vivi e senza evidenza di malattia dopo riscontro e trattamento

Tesi di dottorato in Patologia Osteo-Oncologica, di Gianluca Marineo,
discussa presso l'Università Campus Bio-Medico di Roma in data 29/07/2016.
La disseminazione e la riproduzione di questo documento sono consentite per scopi di didattica e ricerca,
a condizione che ne venga citata la fonte.

di metastasi polmonari, 10 pazienti vivi con metastasi polmonari, e infine 7 pazienti morti per cause estranee al TCG senza raggiungere i 10 anni di follow-up.

Non sono stati rilevati effetti statisticamente significativi sul rischio di recidiva locale per le variabili di sesso, età, margini chirurgici e tipo di intervento (curettage vs resezione). All'analisi Cox multivariata è stato confermato che le uniche variabili che influenzano il tasso di recidiva locale sono la localizzazione al radio distale o al femore prossimale.

Comparando i risultati funzionali dei pazienti trattati con curettage o resezione, si è ottenuto un punteggio medio di 92.7 SD 13.2 per i primi e di 85.4 SD 15.6 per i secondi, secondo la scala MSTS di Enneking; il test ANOVA univariata ha mostrato una differenza significativa tra il tipo di intervento e il risultato funzionale residuo (Welch test, p=0.00003) riportando valori migliori di circa il 10% nel curettage rispetto alla resezione (grafico 3).

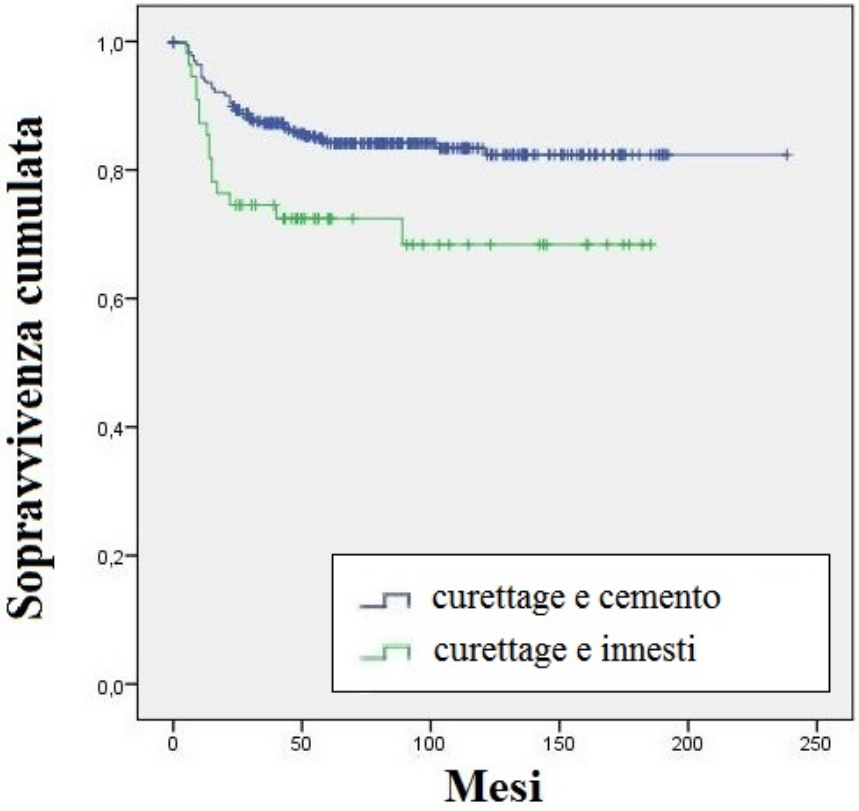

Grafico 1

Tesi di dottorato in Patologia Osteo-Oncologica, di Gianluca Marineo,
discussa presso l'Università Campus Bio-Medico di Roma in data 29/07/2016.
La disseminazione e la riproduzione di questo documento sono consentite per scopi di didattica e ricerca,
a condizione che ne venga citata la fonte.

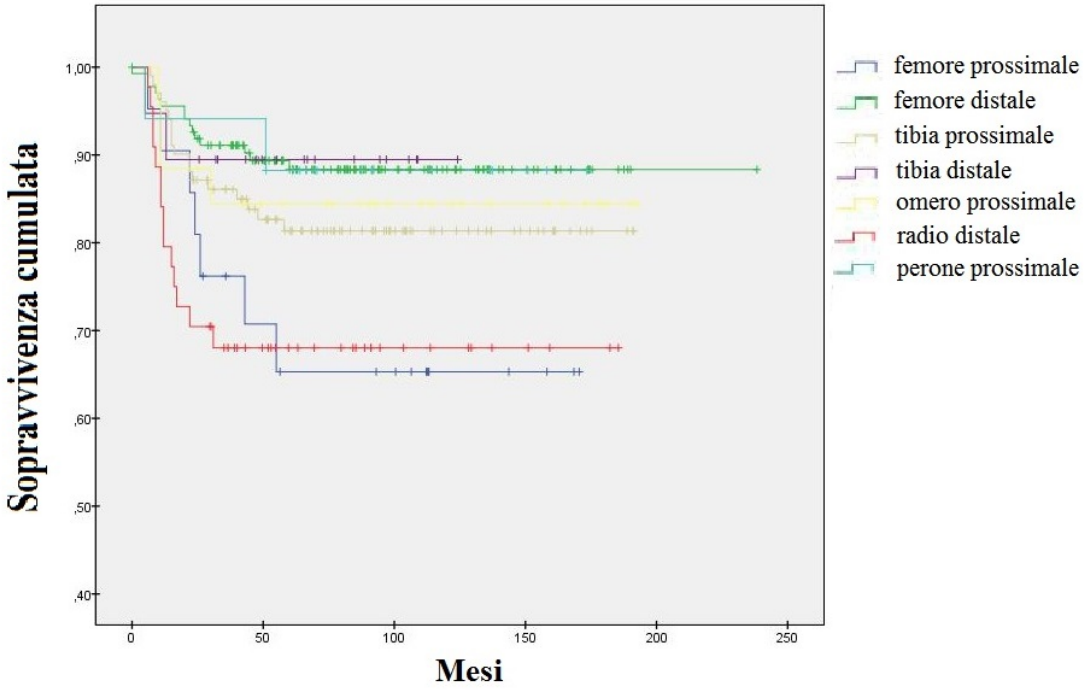

Grafico 2

Tesi di dottorato in Patologia Osteo-Oncologica, di Gianluca Marineo,
discussa presso l'Università Campus Bio-Medico di Roma in data 29/07/2016.
La disseminazione e la riproduzione di questo documento sono consentite per scopi di didattica e ricerca,
a condizione che ne venga citata la fonte.

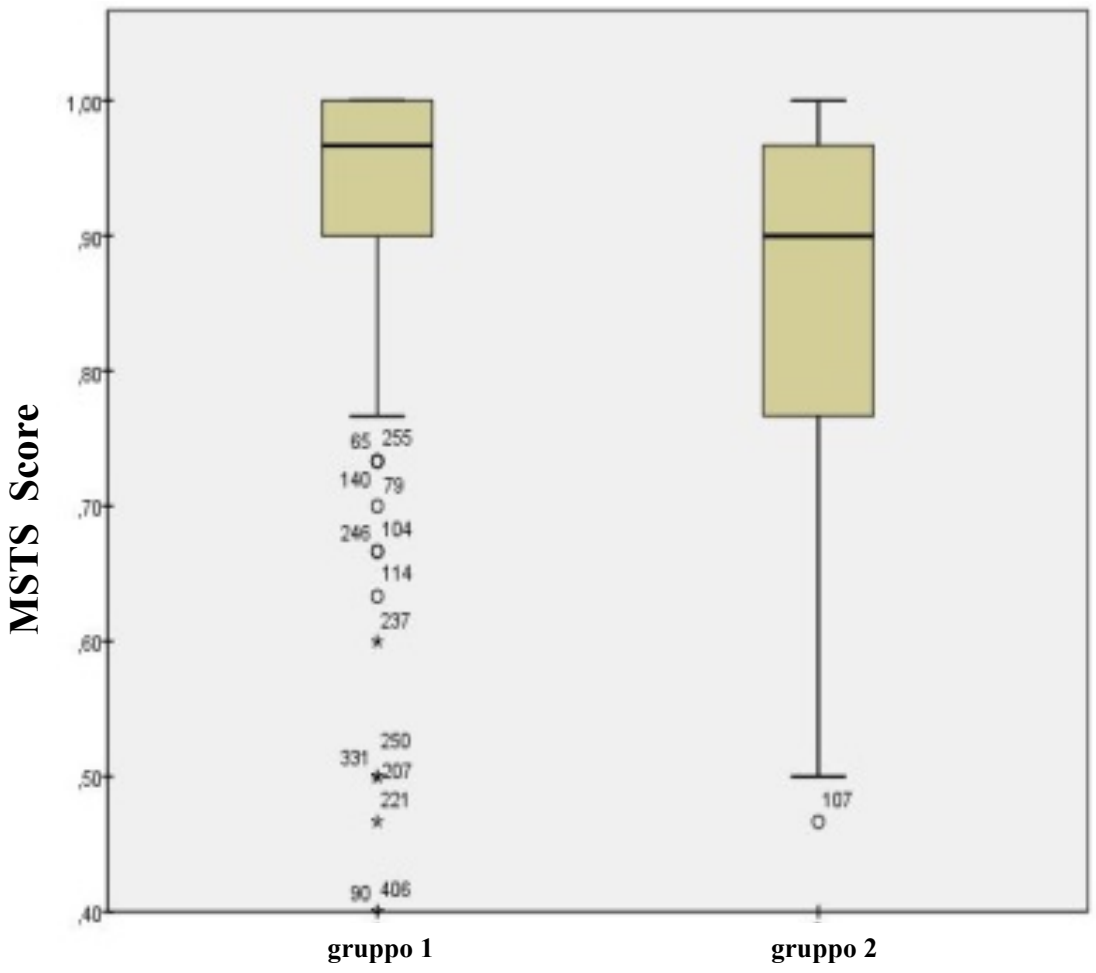

Grafico 3: gruppo 1 – pazienti trattati con curettage. Gruppo 2 – pazienti trattati con resezione.

Tesi di dottorato in Patologia Osteo-Oncologica, di Gianluca Marineo,
discussa presso l'Università Campus Bio-Medico di Roma in data 29/07/2016.
La disseminazione e la riproduzione di questo documento sono consentite per scopi di didattica e ricerca,
a condizione che ne venga citata la fonte.

Discussione

Il curettage rappresenta il trattamento di scelta per la maggior parte dei TCG. La resezione a margini ampi è riservata a quelle lesioni con estesa distruzione, in cui non è possibile il recupero dell'articolazione contigua, e quando sono coinvolti segmenti ossei spendibili (ad esempio, testa del perone o ulna distale). Abbiamo analizzato la sopravvivenza libera da recidive dopo il trattamento delle lesioni con l'accento sull'impatto dell'approccio chirurgico ed uso di sistemi di riempimento, localizzazione del tumore, e fattori demografici sul rischio di recidiva in 412 pazienti.

I tassi di recidiva locale in pazienti sottoposti a curettage e resezione riportati in letteratura sono diversi. Per il curettage, i tassi di recidiva locale possono variare da 6-8% [32] a 30-75% [33, 34], con una media del 10-20% [35, 36]. Risultati migliori si sono ottenuti in studi più recenti, probabilmente per un'evoluzione della tecnica chirurgica. Nel nostro studio abbiamo osservato un tasso di recidiva del 15.9% per quanto riguarda il curettage. In caso di resezione, il tasso di recidiva è stato del 12.1% se sono stati documentati margini ampi, mentre è salito al 20% e 21.4% in caso di margini intralesionali.

A fronte di questi risultati, in cui la differenza di recidiva locale non è stata significativa e delle maggiori complicanze e del peggior risultato funzionale della resezione, le indicazioni che suggeriamo sono di eseguire sempre un curettage quando possibile da un punto di vista meccanico .

In letteratura scientifica risultati funzionali migliori sono riportati per il curettage rispetto alla resezione [1, 4, 6]; il nostro studio ha confermato questo dato, rilevando una differenza statisticamente significativa tra risultato funzionale post-resezione e post-curettage.

Per quanto riguarda l'analisi sull'efficacia dei vari metodi di riempimento, Kiviola et al. hanno rilevato come utilizzare il cemento fosse un fattore prognostico positivo, con un tasso di recidiva di 0.20 contro lo 0.56 degli altri metodi (p=0.001) [7]. Gao et al. hanno confermato un differente tasso di sopravvivenza a 3 anni senza recidive tra utilizzo cemento e innesti ossei, rispettivamente dell'87% e 65% (p=0.038) [17], dati sovrapponibili ai tassi rispettivamente di 85% e 66% riportati da Klenke et al. [30]. Al

Tesi di dottorato in Patologia Osteo-Oncologica, di Gianluca Marineo,
discussa presso l'Università Campus Bio-Medico di Roma in data 29/07/2016.
La disseminazione e la riproduzione di questo documento sono consentite per scopi di didattica e ricerca,
a condizione che ne venga citata la fonte.

contrario, Turcotte et al. non avevano riportato differenze statistiche significative tra i vari metodi di riempimento [31].

Nel nostro studio abbiamo rilevato un tasso di recidiva locale maggiore in caso di riempimento con innesti ossei, e lievemente maggiore in caso di utilizzo di cemento e innesti subcondrali, rispetto al semplice riempimento con cemento. La differenza è da imputarsi al ruolo di adiuvante locale che il polimetilmetacrilato assume in quanto il calore prodotto durante la polimerizzazione aumenta l'area di distruzione di cellule tumorali.

In aggiunta a ciò, non abbiamo rilevato nessuna differenza significativa in termini di risposta funzionale dopo borraggio con cemento (media 93.7%) e dopo borraggio con innesti (91.4%). Non crediamo quindi che l'utilizzo di cemento, anche senza innesti subcondrali, vada a danneggiare la cartilagine e causi conseguente artrosi precoce.

E' stato riportato da alcuni autori come il tasso di recidiva fosse maggiore per TCG di stadio 3, indipendentemente dal trattamento [37]. Campanacci et al. hanno dimostrato come non ci sia una differenza rilevante tra stadio 2 e stadio 3 in termini di rischio di recidiva locale [38]. I risultati da noi riportati confermano che lo stadio della lesione non è complessivamente rilevante sul rischio di recidiva, ma lo è invece la differenziazione tra stadio 1 e stadio 2-3. Infatti, abbiamo osservato recidive solo con TCG di stadio 2 e 3, probabilmente per la maggiore aggressività locale di questi due in contrapposizione al comportamento indolente e relativamente stabile delle lesioni di stadio 1.

Aspetto rilevante è assunto dalla localizzazione del tumore.

E' riportato in letteratura scientifica un maggiore tasso di ripresa locale di malattia nel radio distale [37]; nel nostro studio abbiamo confermato questo aumentato rischio, rilevando un tasso di recidiva del 31.8% nel radio distale. Un risultato interessante ed originale è stato il riscontrato di una maggiore incidenza di recidiva locale (36.4%) nel femore prossimale. La localizzazione in entrambe queste sedi è stata giudicata statisticamente significativa nella sua correlazione con la recidiva e suggerisce al chirurgo un'attenta pianficazione preoperatoria se si deve trattare un TCG in queste sedi.

L'aumento tasso di ripresa locale di malattia per le suddette localizzazioni di TCG trova la nostra ipotesi etiologica sulla base dell'anatomia di queste sedi: la forte prossimità

Tesi di dottorato in Patologia Osteo-Oncologica, di Gianluca Marineo,
discussa presso l'Università Campus Bio-Medico di Roma in data 29/07/2016.
La disseminazione e la riproduzione di questo documento sono consentite per scopi di didattica e ricerca,
a condizione che ne venga citata la fonte.

delle ossa del carpo e delle strutture nobili della regione del radio distale e la relativa delicatezza del collo femorale, la cui frattura postoperatoria è complicanza temibile, sono spesso un ostacolo al chirurgo che esegue l'atto chirurgico con meno aggressività di quanto vorrebbe o dovrebbe. Concordiamo con altri autori [6] che per quanto riguarda il radio distale nelle lesioni di stadio 2 è indicato il curettage con apposizione di cemento, mentre per le lesioni di stadio 3 effettuare un intervento di resezione ed innesto omologo può essere raccomandato. Quando il tumore si localizza al femore, secondo le nostre conclusioni, è consigliabile eseguire in primis un curettage aggressivo in tutti i casi in cui questo sia ragionevolmente possibile ed eventualmente trattare recidive locali di malattia con sostituzione protesica qualora queste dovessero verificarsi. Attuare un intervento di sostituzione del femore prossimale con una protesi ab inizio comporta un risultato funzionale peggiore rispetto al curettage e, sopratutto in pazienti giovani, sarebbe da evitare.

Il TCG ha una maggiore tendenza a recidivare nei primi 2 o 3 anni dall'intervento chirurgico [7, 31], ma ciò può avvenire anche oltre i 5 anni [6]; nel nostro studio abbiamo rilevato dati in linea con questi, e un intervallo medio tra intervento e recidiva locale di 27 mesi, con range da 5 a 89 mesi. E' quindi consigliato un followup più serrato nei primi 2-3 anni dall'intervento, che deve proseguire fino a 10 anni da questo.
La prevalenza di metastasi polmonari in pazienti affetti da TCG riportata in letteratura sarebbe fra 1-9%. Il valore da noi rilevato del 4.6%, cade quindi in questo range. Chan et al. hanno riscontrato come valori prognostici per la comparsa di metastasi fossero una età tra i 22 e i 29 anni, una lesione iniziale di stadio 3 e la presenza di recidive locali [39-40]. Nel nostro studio non abbiamo rilevato nessuna correlazione statisticamente significativa tra età e/o recidiva locale di malattia e comparsa di metastasi, mentre sono risultati correlati prima all'analisi di Kaplan-Meier e poi alla Cox multivariata lo stadio 3 e l'intervento di resezione. Abbiamo quindi riscontrato una relazione tra malattia aggressiva per la quale si renda appunto necessario un'intervento di resezione e la possibilità di sviluppare metastasi polmonari.

Il seguente studio ha come limite essere un'analisi retrospettiva condotta su pazienti trattati in un singolo istituto.

Tesi di dottorato in Patologia Osteo-Oncologica, di Gianluca Marineo,
discussa presso l'Università Campus Bio-Medico di Roma in data 29/07/2016.
La disseminazione e la riproduzione di questo documento sono consentite per scopi di didattica e ricerca,
a condizione che ne venga citata la fonte.

Il futuro vede l'attuazione di un trattamento combinato medico-chirurgico. Ad oggi sono in corso diversi studi sull'utilizzo del Denosumab nel trattamento del TCG delle estremità per il controllo della recidiva locale e delle metastasi ma i risultati sono controversi [20-28].

Nel nostro studio abbiamo dimostrato come vi sono sedi a più alto rischio di recidiva connesso al tentativo di ridurre le morbilità post-chirurgiche.

Pertanto l'utilizzo di farmaci adiuvanti potrebbe rappresentare in questi casi e soprattutto nei soggetti più giovani, un importante target terapeutico.

Tuttavia, ad oggi mancano studi prospettici multicentrici che possano validare o meno l'utilizzo di questi farmaci nel trattamento del TGC.

Tesi di dottorato in Patologia Osteo-Oncologica, di Gianluca Marineo,
discussa presso l'Università Campus Bio-Medico di Roma in data 29/07/2016.
La disseminazione e la riproduzione di questo documento sono consentite per scopi di didattica e ricerca,
a condizione che ne venga citata la fonte.

Bibliografia

1. Mario Campanacci. (1999). Bone and Soft Tissue Tumors. Vienna: Springer Vienna.
2. Greenspan Adam, Wolfgang Remagen, & Gernot Jundt. (n.d.). Diagnosi differenziale in oncologia ortopedica (Seconda Edizione.). CIC Edizioni Internazionali.
3. Canale, S. T., Beaty, J. H., & Campbell, W. C. (2012). Campbell's operative orthopaedics (12th ed.). St. Louis, Mo. ; London: Mosby.
4. Niu, X., Zhang, Q., Hao, L., Ding, Y., Li, Y., Xu, H., & Liu, W. (2012). Giant cell tumor of the extremity: retrospective analysis of 621 Chinese patients from one institution. The Journal of Bone and Joint Surgery. American Volume, 94(5), 461–467. doi:10.2106/JBJS.J.01922
5. Werner, M. (2006). Giant cell tumour of bone: morphological, biological and histogenetical aspects. International Orthopaedics, 30(6), 484–489. doi:10.1007/s00264-006-0215-7
6. Han Wang & Ningjun Wan & Yongcheng Hu (2012). Giant cell tumour of bone: a new evaluating system is necessary. International Orthopaedics, 36:2521–2527
7. Kivioja, A. H., Blomqvist, C., Hietaniemi, K., Trovik, C., Walloe, A., Bauer, H. C. F., … Follerås, G. (2008). Cement is recommended in intralesional surgery of giant cell tumors: a Scandinavian Sarcoma Group study of 294 patients followed for a median time of 5 years. Acta Orthopaedica, 79(1), 86–93. doi:10.1080/17453670710014815
8. Xing, R., Yang, J., Kong, Q., Tu, C., Zhou, Y., & Duan, H. (2013). Giant cell tumour of bone in the appendicular skeleton: an analysis of 276 cases. Acta Orthopaedica Belgica, 79(6), 731–737.
9. Chakarun, C. J., Forrester, D. M., Gottsegen, C. J., Patel, D. B., White, E. A., & Matcuk, G. R. (2013). Giant cell tumor of bone: review, mimics, and new developments in treatment. Radiographics: A Review Publication of the Radiological Society of North America, Inc, 33(1), 197–211. doi:10.1148/rg.331125089

Tesi di dottorato in Patologia Osteo-Oncologica, di Gianluca Marineo,
discussa presso l'Università Campus Bio-Medico di Roma in data 29/07/2016.
La disseminazione e la riproduzione di questo documento sono consentite per scopi di didattica e ricerca,
a condizione che ne venga citata la fonte.

10. van der Heijden, L., Dijkstra, P. D. S., van de Sande, M. A. J., Kroep, J. R., Nout, R. A., van Rijswijk, C. S. P., … Gelderblom, H. (2014). The clinical approach toward giant cell tumor of bone. The Oncologist, 19(5), 550–561. doi:10.1634/theoncologist.2013-0432
11. Algawahmed, H., Turcotte, R., Farrokhyar, F., Ghert, M., Algawahmed, H., Turcotte, R., … Ghert, M. (2010). High-Speed Burring with and without the Use of Surgical Adjuvants in the Intralesional Management of Giant Cell Tumor of Bone: A Systematic Review and Meta-Analysis, High-Speed Burring with and without the Use of Surgical Adjuvants in the Intralesional Management of Giant Cell Tumor of Bone: A Systematic Review and Meta-Analysis. Sarcoma, Sarcoma, 2010, 2010, e586090. doi:10.1155/2010/586090, 10.1155/2010/586090
12. Lin, W.-H., Lan, T.-Y., Chen, C.-Y., Wu, K., & Yang, R.-S. (2011). Similar Local Control between Phenol- and Ethanol-treated Giant Cell Tumors of Bone. Clinical Orthopaedics and Related Research, 469(11), 3200–3208. doi:10.1007/s11999-011-1962-3
13. Malawer, M. M., Bickels, J., Meller, I., Buch, R. G., Henshaw, R. M., & Kollender, Y. (1999). Cryosurgery in the treatment of giant cell tumor. A long-term followup study. Clinical Orthopaedics and Related Research, (359), 176–188.
14. van der Heijden, L., van der Geest, I. C. M., Schreuder, H. W. B., van de Sande, M. A. J., & Dijkstra, P. D. S. (2014). Liquid nitrogen or phenolization for giant cell tumor of bone?: a comparative cohort study of various standard treatments at two tertiary referral centers. The Journal of Bone and Joint Surgery. American Volume, 96(5), e35. doi:10.2106/JBJS.M.00516
15. Lewis, V. O., Wei, A., Mendoza, T., Primus, F., Peabody, T., & Simon, M. A. (2007). Argon beam coagulation as an adjuvant for local control of giant cell tumor. Clinical Orthopaedics and Related Research, 454, 192–197. doi:10.1097/01.blo.0000238784.98606.d4

Tesi di dottorato in Patologia Osteo-Oncologica, di Gianluca Marineo,
discussa presso l'Università Campus Bio-Medico di Roma in data 29/07/2016.
La disseminazione e la riproduzione di questo documento sono consentite per scopi di didattica e ricerca,
a condizione che ne venga citata la fonte.

16. Arbeitsgemeinschaft Knochentumoren, Becker, W. T., Dohle, J., Bernd, L., Braun, A., Cserhati, M., … Tunn, P.-U. (2008). Local recurrence of giant cell tumor of bone after intralesional treatment with and without adjuvant therapy. The Journal of Bone and Joint Surgery. American Volume, 90(5), 1060–1067. doi:10.2106/JBJS.D.02771
17. Gao, Z., Yin, J., Xie, X., Zou, C., Huang, G., Wang, J., & Shen, J. (2014). Local control of giant cell tumors of the long bone after aggressive curettage with and without bone cement. BMC Musculoskeletal Disorders, 15(1), 330. doi:10.1186/1471-2474-15-330
18. Boonekamp, P. M., van der Wee-Pals, L. J., van Wijk-van Lennep, M. M., Thesing, C. W., & Bijvoet, O. L. (1986). Two modes of action of bisphosphonates on osteoclastic resorption of mineralized matrix. Bone and Mineral, 1(1), 27–39.
19. Luckman, S. P., Hughes, D. E., Coxon, F. P., Graham, R., Russell, G., & Rogers, M. J. (1998). Nitrogen-containing bisphosphonates inhibit the mevalonate pathway and prevent post-translational prenylation of GTP-binding proteins, including Ras. Journal of Bone and Mineral Research: The Official Journal of the American Society for Bone and Mineral Research, 13(4), 581–589. doi:10.1359/jbmr.1998.13.4.581
20. Coxon, F. P., Benford, H. L., Russell, R. G., & Rogers, M. J. (1998). Protein synthesis is required for caspase activation and induction of apoptosis by bisphosphonate drugs. Molecular Pharmacology, 54(4), 631–638.
21. Cheng, Y. Y., Huang, L., Lee, K. M., Xu, J. K., Zheng, M. H., & Kumta, S. M. (2004). Bisphosphonates induce apoptosis of stromal tumor cells in giant cell tumor of bone. Calcified Tissue International, 75(1), 71–77. doi:10.1007/s00223-004-0120-2
22. Manfrini, M. (2014). Giant Cell Tumor. In P. Picci, M. Manfrini, N. Fabbri, M. Gambarotti, & D. Vanel (Eds.), Atlas of Musculoskeletal Tumors and Tumorlike Lesions (pp. 91–94). Springer International Publishing. Retrieved from http://link.springer.com/chapter/10.1007/978-3-319-01748-8_20
23. Pageau, S. C. (2009). Denosumab. mAbs, 1(3), 210–215. doi:10.4161/mabs.1.3.8592

Tesi di dottorato in Patologia Osteo-Oncologica, di Gianluca Marineo,
discussa presso l'Università Campus Bio-Medico di Roma in data 29/07/2016.
La disseminazione e la riproduzione di questo documento sono consentite per scopi di didattica e ricerca,
a condizione che ne venga citata la fonte.

24. Branstetter, D. G., Nelson, S. D., Manivel, J. C., Blay, J.-Y., Chawla, S., Thomas, D. M., … Jacobs, I. (2012). Denosumab induces tumor reduction and bone formation in patients with giant-cell tumor of bone. Clinical Cancer Research: An Official Journal of the American Association for Cancer Research, 18(16), 4415–4424. doi:10.1158/1078-0432.CCR-12-0578

25. Thomas, D., Henshaw, R., Skubitz, K., Chawla, S., Staddon, A., Blay, J.-Y., … Jun, S. (2010). Denosumab in patients with giant-cell tumour of bone: an open-label, phase 2 study. The Lancet. Oncology, 11(3), 275–280. doi:10.1016/S1470-2045(10)70010-3

26. Chawla, S., Henshaw, R., Seeger, L., Choy, E., Blay, J.-Y., Ferrari, S., … Jacobs, I. (2013). Safety and efficacy of denosumab for adults and skeletally mature adolescents with giant cell tumour of bone: interim analysis of an open-label, parallel-group, phase 2 study. The Lancet. Oncology, 14(9), 901–908. doi:10.1016/S1470-2045(13)70277-8

27. Rutkowski, P., Ferrari, S., Grimer, R. J., Stalley, P. D., Dijkstra, S. P. D., Pienkowski, A.Bach, B. A. (2015). Surgical Downstaging in an Open-Label Phase II Trial of Denosumab in Patients with Giant Cell Tumor of Bone. Annals of Surgical Oncology, 22(9), 2860–2868. doi:10.1245/s10434-015-4634-9

28. Tse, L. F., Wong, K. C., Kumta, S. M., Huang, L., Chow, T. C., & Griffith, J. F. (2008). Bisphosphonates reduce local recurrence in extremity giant cell tumor of bone: a case-control study. Bone, 42(1), 68–73. doi:10.1016/j.bone.2007.08.038

29. Enneking, W. F., Dunham, W., Gebhardt, M. C., Malawar, M., & Pritchard, D. J. (1993). A system for the functional evaluation of reconstructive procedures after surgical treatment of tumors of the musculoskeletal system. Clinical Orthopaedics and Related Research, (286), 241–246.

30. Klenke, F. M., Wenger, D. E., Inwards, C. Y., Rose, P. S., & Sim, F. H. (2011). Giant Cell Tumor of Bone: Risk Factors for Recurrence. Clinical Orthopaedics and Related Research, 469(2), 591–599. doi:10.1007/s11999-010-1501-7

Tesi di dottorato in Patologia Osteo-Oncologica, di Gianluca Marineo,
discussa presso l'Università Campus Bio-Medico di Roma in data 29/07/2016.
La disseminazione e la riproduzione di questo documento sono consentite per scopi di didattica e ricerca,
a condizione che ne venga citata la fonte.

31. Turcotte, R. E., Wunder, J. S., Isler, M. H., Bell, R. S., Schachar, N., Masri, B. A., Canadian Sarcoma Group. (2002). Giant cell tumor of long bone: a Canadian Sarcoma Group study. Clinical Orthopaedics and Related Research, (397), 248–258.

32. Labs, K., Perka, C., & Schmidt, R. G. (2001). Treatment of stages 2 and 3 giant-cell tumor. Archives of Orthopaedic and Trauma Surgery, 121(1-2), 83–86.

33. Rooney, R. J., Asirvatham, R., Lifeso, R. M., Ali, M. A., & Parikh, S. (1993). Giant cell tumour of bone. International Orthopaedics, 17(2), 87–92. doi:10.1007/BF00183548

34. Waldram, M. A., & Sneath, R. S. (1989). Is bone grafting necessary? Archives of Orthopaedic and Trauma Surgery, 108(5), 296–299. doi:10.1007/BF00932319

35. Wang, H.-C., Chien, S.-H., & Lin, G.-T. (2005). Management of grade III giant cell tumors of bones. Journal of Surgical Oncology, 92(1), 46–51. doi:10.1002/jso.20338

36. Mendenhall, W. M., Zlotecki, R. A., Scarborough, M. T., Gibbs, C. P., & Mendenhall, N. P. (2006). Giant cell tumor of bone. American Journal of Clinical Oncology, 29(1), 96–99. doi:10.1097/01.coc.0000195089.11620.b7

37. O'Donnell, R. J., Springfield, D. S., Motwani, H. K., Ready, J. E., Gebhardt, M. C., & Mankin, H. J. (1994). Recurrence of giant-cell tumors of the long bones after curettage and packing with cement. The Journal of Bone and Joint Surgery. American Volume, 76(12), 1827–1833.

38. Campanacci, M., Baldini, N., Boriani, S., & Sudanese, A. (1987). Giant-cell tumor of bone. The Journal of Bone and Joint Surgery. American Volume, 69(1), 106–114.

39. Chan, C. M., Adler, Z., Reith, J. D., & Gibbs, C. P. (2015). Risk factors for pulmonary metastases from giant cell tumor of bone. The Journal of Bone and Joint Surgery. American Volume, 97(5), 420–428. doi:10.2106/JBJS.N.00678

40. Boriani S, Sudanese A, Baldini N, Picci P. Sarcomatous degeneration of giant cell tumours. Ital J Orthop Traumatol 1986; 12:191–199.

Tesi di dottorato in Patologia Osteo-Oncologica, di Gianluca Marineo,
discussa presso l'Università Campus Bio-Medico di Roma in data 29/07/2016.
La disseminazione e la riproduzione di questo documento sono consentite per scopi di didattica e ricerca,
a condizione che ne venga citata la fonte.

41. Grote HJ, Braun M, Kalinski T, Pomjanski N. (2004). Spontaneous malignant transformation of conventional giant cell tumor. Skeletal Radiology, 33(3):169-75.

42. Hutter Rv, Worcester Jn Jr, Francis Kc, Foote Fw Jr Stewart Fw. (1962). Benign and malignant giant cell tumors of bone. A clinicopathological analysis of the natural history of the disease. Cancer. 15:653-90.

43. Dong-dong Cheng, Tu Hu, Hui-zhen Zhang. (2015). Factors Affecting the Recurrence of Giant Cell Tumor of Bone After Surgery: A Clinicopathological Study of 80 Cases from a Single Center. Cell Physiol Biochem;36:1961-1970

44. Michiro Yanagisawa, Hiroshi Kakizaki, Kyoji Okada. (2013). p63 as a prognostic marker for giant cell tumor of bone. Upsala Journal of Medical Sciences; 118: 23–28

45. Kalil, Ricardo K. (2015). Tumors and tumor-like lesions of bone: for surgical pathologists, orthopedic surgeons and radiologists. London 2015; Springer

46. Chung Ming Chan, MB, BS, Zachary Adler, MD, John D. Reith, MD, and C. Parker Gibbs Jr., MD (2015). Risk Factors for Pulmonary Metastases from Giant Cell Tumor of Bone. J Bone Joint Surg Am. 2015;97:420-8

47. L van der Heijden, MA van de Sande & PD Dijkstra. (2012). Soft tissue extension increases the risk of local recurrence after curettage with adjuvants for giant-cell tumor of the long bones. Acta Orthopaedica, 83:4, 401-405

48. R. J. Rooney, R. Asirvatham, and S. Parikh(1993). Giant cell tumour of bone: A surgical approach to grade III tumours. International Orthopaedics (SICOT)17:87-92

49. Zhen-hua Gao, Jun-qiang Yin, Xian-biao Xie, Chang-ye Zou, Gang Huang, Jin wang and Jing-nan Shen. (2014). Local control of giant cell tumors of the long bone after aggressive curettage with and without bone cement. BMC Musculoskeletal Disorders, 15:330

50. Dongqi Li, Jinlei Zhang, Yi Li, Junfeng Xia, Yihao Yang, Mingyan Ren, Yedan Liao, Shunling Yu, Xiaojuan Li, Yan Shen, Ya Zhang and Zuozhang Yang. (2016). Surgery

Tesi di dottorato in Patologia Osteo-Oncologica, di Gianluca Marineo,
discussa presso l'Università Campus Bio-Medico di Roma in data 29/07/2016.
La disseminazione e la riproduzione di questo documento sono consentite per scopi di didattica e ricerca,
a condizione che ne venga citata la fonte.

methods and soft tissue extension are the potential risk factors of local recurrence in giant cell tumor of bone. World Journal of Surgical Oncology;14:114

51. Aikeremujiang Muheremu and Xiaohui Niu. (2014). Pulmonary metastasis of giant cell tumor of bones. World Journal of Surgical Oncology, 12:261

52. A. Lo´pez-Pousa, J. Mart´ın Broto, T. Garrido, J. Va´zquez (2015). Giant cell tumour of bone: new treatments in development. Clin Transl Oncol (2015) 17:419–430

53. Mashfiqul A Siddiqui, Chusheng Seng, Mann Hong Tan (2014). Risk factors for recurrence of giant cell tumours of bone. Journal of Orthopaedic Surgery; 22(1):108-10

Tesi di dottorato in Patologia Osteo-Oncologica, di Gianluca Marineo,
discussa presso l'Università Campus Bio-Medico di Roma in data 29/07/2016.
La disseminazione e la riproduzione di questo documento sono consentite per scopi di didattica e ricerca,
a condizione che ne venga citata la fonte.

Ringraziamenti

Questo lavoro rappresenta per me un altro importante traguardo raggiunto nella mia carriera universitaria nel corso della quale ho avuto la fortuna e l'onore di avere come maestro uno dei più illustri ortopedici in Italia e nel mondo, il Prof. Vincenzo Denaro.

E a lui che rivolgo il mio più grande ringraziamento, che parte dal profondo del mio cuore, per avermi per primo accolto nella sua scuola e che mi ha accompagnato e guidato in questi preziosi anni della mia formazione.

Illustre medico, uomo di grande spessore culturale ed umano, il Prof. Denaro ogni giorno mi ha trasmesso, non solo nell'attività clinico-chirurgica ma anche in quella scientifica tutte quelle conoscenze e l'esperienza della scienza ortopedica che sempre rimarranno pilastri della mia carriera professionale.

Ringrazio il Prof. Papalia, per la sua passione e dedizione quotidiana nell'attività clinica e scientifica, nel suo trasmettermi entusiasmo e vigore nel lavoro che con passione condividiamo.

Desidero inoltre ringraziare il Pro.f Donati, illustre chirurgo che ha dedicato la sua formazione allo studio e al trattamento delle neoplasie del sistema muscolo scheletrico, per avermi dato la possibilità di iniziare con questo lavoro un importante rapporto di collaborazione con uno dei centri di chirurgia ortopedica oncologica più prestigiosi in Italia.

Ringrazio il Dott..Errani per avermi con pazienza e dedizione guidato nella realizzazione di questo progetto di studio.

Infine ringrazio il Dott. Di Martino per avermi supportato e aiutato nella stesura della tesi con grande costanza, e per avermi coordinato lungo tutto il percorso di dottorato.

Tuttavia non posso concludere i miei ringraziamenti senza volgere il mio grazie a mia moglie che sempre mi ha incoraggiato e sostenuto nell'affrontare i tanti sacrifici di questi ultimi anni e ai i miei due piccoli bimbi, Nicolò e Claudio, che con il loro sorriso mi hanno dato l'energia e la forza.